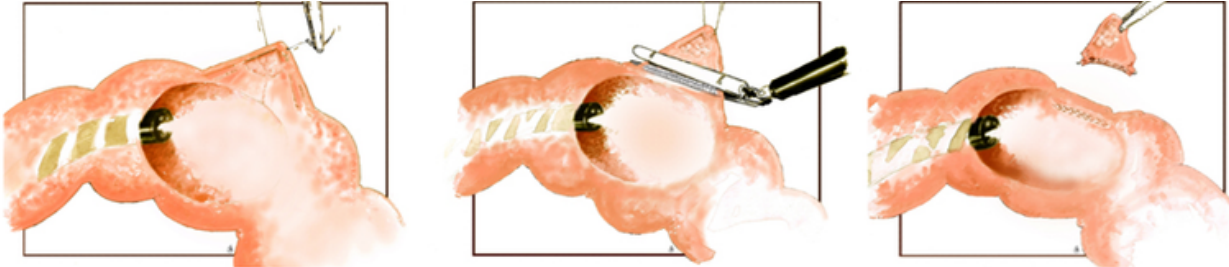




# LIMERIC II



## LIMited wEdge ResectIon for Colonic T1 cancer



Inclusie	Exclusie
Macroscopisch verdacht (oppervlakkig/diep invasief) T1 colon carcinoom en/of histologisch bevestigd	Eerdere endoscopische resectie (poging)
Grootte < 40mm	>50% circumferentie
>25 cm proximaal van de anus	Dubbeltumor of andere maligniteit die de prognose beïnvloed
Voldoende afstand tussen laesie en klep van Bauhin	Afstandsmetastasen bij baseline

SENT ENDOSCOPIC IMAGES (OVERVIEW AND ZOOM IN WHITE LIGHT AND NBI) IN APPLICATION FORMAT (TO BE FOUND ON LIMERIC.NL) TO COORDINATING INVESTIGATOR

### EXPERT PANEL OPINION

- SUSPECTED FOR SUPERFICIAL/DEEP-INVASIVE T1 COLON CARCINOMA?
- WHICH LOCAL RESECTION TECHNIQUES ARE POSSIBLE?
- CAL-WR TECHNICALLY POSSIBLE?

CAL-WR PATIENT PREFERENCE?

INCLUSION



Studieprotocol



COÖRDINEREND ARTS-ONDERZOEKER  
Julia Hanevelt

T 088 624 4340 - 06 37421727

E j.hanevelt@isala.nl - limeric@isala.nl